Lane Medical Library

Aus dem Pathologischen Institut des Städt. Krankenhauses
München-Schwabing.
(Professor Dr. S. Oberndorfer.)

Über zwei Fälle von Kavernomen des Schädeldaches.

Inaugural-Dissertation

zur Erlangung der Doktorwürde

in der gesamten Medizin

verfaßt und einer Hohen Medizinischen Fakultät der
Bayerischen Ludwig-Maximilians-Universität zu München

vorgelegt von

Michael Lechner

aus Treffelstein.

München 1931
Rudolph Müller & Steinicke

Gedruckt mit Genehmigung der Medizinischen Fakultät
der Universität München.

Referent: Herr Professor Dr. Oberndorfer.

Haemangiome sind Geschwülste, deren Entstehung im wesentlichen auf Neubildung und Wucherung von Blut-Gefäßen zurückzuführen ist. (Borst).

Unter den Haemangiomen unterscheidet man zwei Hauptformen: erstens das Haemangioma simplex, zu welchem die sogenannte Telangiektasie gerechnet wird, und zweitens das Haemangioma cavernosum.

Die Telangiektasie ist, wie der Name schon sagt, im wesentlichen aus einer Erweiterung von Endgefäßen hervorgegangen und hat ihren Sitz gewöhnlich in der Haut, vor allem in der eigentlichen Kutis. Beim eigentlichen Angioma simplex, das in reiner Form in der Haut und in den Muskeln, auch von den Eihäuten ausgehend (Chorion) beobachtet wird, handelt es sich um eine Geschwulst, die sich durch massenhafte Neubildung von kapillaren Gefäßen auszeichnet.

Steht aber eine beträchtliche Erweiterung derselben im Vordergrund, so spricht man von einem Haemangioma cavernosum oder Kavernom.

Diese Kavernome kommen nach Borst am häufigsten in der Haut vor, wo sie das kutane- und subkutane Gewebe einnehmen. Nächst der Haut ist die Leber der Sitz der Kavernome, wo man sowohl solitär als auch multiple Ausbreitung findet. Ferner wurden sie beobachtet in der Milz, den Nieren, im Uterus, im Gehirn und Rückenmark, in der Mamma, in der Darmwand, der Harnblase, den Muskeln, der Herzwand, in den Ovarien und in den Knochen.

Man glaubte immer noch an ein sehr seltenes Vorkommen von Haemangiomen in den Knochen, zumal in der Wirbelsäule, bis Makrycostas im Jahre 1927 und Töpfer im Jahre 1928 durch die Veröffentlichung ihrer systematischen Untersuchungen von Wirbelkörpern das Gegenteil bewiesen. In 12 genau untersuchten Fällen fand Makrycostas 41 Haemangiome des Wirbelkörpers; vier davon waren Zufallsbefunde. Töpfer fand bei der Untersuchung von 2154 Wirbelsäulen in

257 Fällen, also bei fast 12%, Haemangiome. Nach den Erfahrungen von Makrycostas sind die Hals- und oberste Brustwirbelsäule verschont und kommen Haemangiome erst vom 4. Brustwirbel ab vor. Gerne kommen sie im 11. und 12. Brustwirbel vor, am häufigsten jedoch in der Lendenwirbelsäule, in der der zweite Wirbel besonders bevorzugt ist. Töpfer berichtet uns über die Häufigkeit des Vorkommens in den einzelnen Wirbeln nichts. Der Hauptsitz der Haemangiome im Wirbel ist der Wirbelkörper; ihr Sitz dort ist nach beiden Autoren sehr verschieden, sodaß sich eine Regel nicht aufstellen läßt. Neben dem Wirbelkörper fand Töpfer auch noch andere Wirbelteile befallen, viermal einen Dornfortsatz, dreimal Wirbelbögen und einmal auch einen Gelenkfortsatz. Töpfer berichtet, daß in neun Fällen angiomatöse Herde auch in anderen Knochen vorhanden waren und zwar viermal im Sternum, zweimal in der Spongiosa der oberen Epiphyse des rechten Femur und dreimal im Schädeldache. Weiterhin fand sich viermal ein Zusammentreffen mit Leberangiomen. Das Wirbelangiom hat die Neigung multipel aufzutreten; es befand sich nämlich unter allen Fällen, die Makrycostas systematisch auf das Vorkommen von Angiomen untersucht, nur 1 Fall, in dem er nur ein einziges Angiom nachweisen konnte. Bei weitem nicht so häufig, als Makrycostas beobachtete, treten sie nach den Erfahrungen von Töpfer multipel auf; es war dies in 88 Fällen der Fall, das heißt in circa 34% der Fälle mit Angiombefund. Doch ist dadurch die Häufigkeit des Vorkommens von multiplen Wirbelangiomen nicht gekennzeichnet; denn in den meisten Fällen wurde die Wirbelsäule nur auf der in der sagittalen Richtung angelegten medianen Sägefläche untersucht. Legte man aber auch laterale Sägeflächen an, so fand man dort wiederholt kleinere Angiome. Die Leute, bei denen Makrycostas Wirbelangiome fand, waren 29—90 Jahre alt; doch fällt die weitaus größere Zahl in die Jahre von 60—80. Allerdings suchte Makrycostas hauptsächlich bei älteren Individuen darnach. Auch Töpfer machte dieselben Erfahrungen, wie seine Zusammenstellung in einer Tabelle zeigt. Darnach bevorzugt das Wirbelangiom das weibliche Geschlecht etwas, doch nicht in der auffälligen Weise, wie Makrycostas aus seinem Material schloß; unter den zwölf Fällen befanden sich nämlich acht Frauen und vier Männer.

Tabelle über Töpfers Fälle.

Alter	bis 20	bis 30	bis 40	bis 50	bis 60	bis 70	darüber	Gesamt Summe	multipel auftretend	einzeln auftretend
männl.	3	4	7	16	15	32	41	118 = 45,9 %	88	169
weibl.	1	1	8	7	20	40	62	139 = 54,1 %		
Prozent	1,56	1,94	5,83	8,95	13,61	28	40		34,2	65,8

Man sieht also, daß mit steigendem Alter die Angiome häufiger werden und mehr Frauen als Männer befallen sind. Da Makrycostas hauptsächlich bei älteren Individuen nach Wirbelangiomen suchte, erklärt es sich auch z. T., weshalb sich unter seinen Fällen doppelt so viel Frauen als Männer befanden.

In keinem aller Fälle hat ein Haemangiom irgendwelche klinische Erscheinungen hervorgerufen. Jene Fälle von Wirbelangiomen, die infolge ihrer mächtigen Größe zur Kompressionsmyelitis führten, wie zum Beispiel Muthmann einen interessanten Fall berichtet, sind eben außerordentlich selten.

Die Wirbelangiome erscheinen auf der Schnittfläche als kleinerbsen- bis walnußgroße und noch größere, tiefdunkelrote, manchmal auch gelblichrot gefärbte, scharf umgrenzte Herde, die meist etwas auf der Schnittfläche zurückgesunken liegen, sich weich anfühlen, fein getüpfelt erscheinen und nur spärliche Spongiosabälkchen aufweisen. In den Angiomen, die gelblichrot aussehen, überwiegt das Fettgewebe.

Bei weitem nicht so häufig als in der Wirbelsäule ist das Vorkommen von Haemangiomen in den Schädelknochen. Schöne stellte die bis zum Jahre 1905 beschriebenen 21 Fälle von Knochenhaemangiomen zusammen und behauptet, daß solche sehr selten vorkämen. In 11 Fällen saßen die Tumoren in den Schädelknochen (Schädeldach, Oberkiefer und Unterkiefer.) Da aber genauere histologische Untersuchungen nur in einigen Fällen angestellt wurden, so ist es möglich, daß unter diesen Angiomen zum Teil gefäßreiche Sarkome und andere blutreiche Tumore beschrieben wurden. In diesem Zusammenhang berichtet Schöne selbst über ein operativ entferntes, kavernöses Haemangiom des os occipit. eines 30-jährigen Mannes. Dieser hatte seit 5 Jahren (vor Kranken-

hausaufnahme) eine Geschwulst in der linken Hinterhauptgegend bemerkt. Sie war hart, wuchs sehr langsam und hatte nach zwei Jahren die Größe einer Haselnuß erreicht. Seit dieser Zeit litt der Patient an heftigen, stechenden Kopfschmerzen, die stets in der Gegend der Geschwulst begannen und über die linke Schädelhälfte bis in die linke Schläfen- u. Stirngegend ausstrahlten. Nachts pflegten diese Kopfschmerzen zurückzugehen, im Laufe des Vormittags setzten sie aber wieder allmählich ein und erreichten meist nachmittags ihren höchsten Grad. Häufig steigerten sie sich derart, daß sich der Patient kaum mehr beherrschen konnte die Fassung nicht zu verlieren. Auf der Höhe der Schmerzen war es ab und zu zu Erbrechen gekommen. Die Zunahme der Heftigkeit derSchmerzen war entsprechend dem Wachstum der Geschwulst sehr langsam vor sich gegangen. Beim Beklopfen der unteren Circumferenz der Geschwulst und ihrer Umgebung traten Schmerzen auf. 5 Jahre, nachdem der Patient die ersten Anzeichen dieser Geschwulst bemerkt hatte, kam er ins Krankenhaus, wo die Geschwulst entfernt wurde. Diese schwammartige Geschwulst war beinahe so groß wie ein Fünfmarkstück und saß im Knochenmark. Sie hatte sowohl die äußere wie die innere Knochentafel vorgewölbt, sodaß der Knochen bis zu 1 cm verdickt war. An einer Stelle war die äußere Knochentafel durchbrochen, an den übrigen Stellen war sie und auch die Lamina vitrae stark verdünnt. In der Umgebung war der Knochen verdichtet, im Geschwulstgewebe waren feine Knochenbälkchen wahrnehmbar.

Histologisch bestand der Tumor aus weiten, dicht gedrängten Bluträumen, das Knochenmark war in der Geschwulst zu reinem Fettmark umgewandelt. An einigen Stellen konnte eine Verbindung zwischen den Bluträumen der Geschwulst und den Gefäßen der Umgebung nachgewiesen werden.

Die oben erwähnten Beschwerden verschwanden nach der operativen Entfernung dieses Kavernoms.

Einen weiteren Fall von einem Kavernom des Schädeldaches, der ähnliche Symptome zeigte, beschreibt Zajaczkowski. Eine 38jährige Frau, bei der vor 6 Jahren eine harte, hühnereigroße, mit dem Stirnbein fest verwachsene Geschwulst unter heftiger Blutung entfernt wurde, kommt wegen

heftiger Kopfschmerzen, Uebelkeit und Schwindelgefühl, die in letzter Zeit aufgetreten waren, wieder ins Krankenhaus. An derselben Stelle, an der früher die oben erwähnte Geschwulst saß, befindet sich jetzt wieder eine hühnereigroße, mit dem Knochen fest verwachsene Geschwulst, die an der Peripherie knochenhart ist und im Zentrum deutliche Pulsation zeigt. Diese Geschwulst, welche im Gesunden exstirpiert wurde, ergab ebenfalls histologisch das Bild eines kavernösen Knochenhaemangions.

Auch hier verschwanden nach Entfernung der Geschwulst die Kopfschmerzen etc. vollständig.

Weiterhin beschrieb Erös einen Fall von multiplen einfachen- und kavernösen Haemangiomen der Schädeldecke, die die Obduktion einer 70jährigen Frau zeigte. Die Patientin hatte in Selbstmordabsicht Aetzlauge genommen und starb eine Woche nach ihrer Einlieferung ins Krankenhaus. Während ihres Aufenthaltes dort war sie gestört, über Zeit und Ort nicht orientiert, ihre logischen Fähigkeiten und ihr Gedächtnis sehr eingeschränkt; auch die Intelligenz war ziemlich defekt. Sie starb an den Folgen der Vergiftung. In wieweit die bei Erös mitgeteilten psychischen Störungen seiner Patientin auf die Geschwulst zurückzuführen waren, entzieht sich unserer Beurteilung, wahrscheinlich ist ein derartiger Zusammenhang nicht.

Zwei weitere Fälle von Kavernomen des Schädeldaches bilden die Grundlage für diese Abhandlung.

Am 25. 11. 1919 wurde in die chirurgische Abteilung des Krankenhauses Schwabing-München (Chefarzt: Prof. Dax) eine 85jährige Frau H. E. eingeliefert, die mit einem Strassenbahnwagen zusammengestossen war und zu Boden geschleudert worden war. In bewußtlosem Zustande wurde sie ins Krankenhaus eingeliefert. Von der Tochter der Verunglückten erfuhr man, daß die Verletzte bereits 1918 einen Zusammenstoß mit der Straßenbahn gehabt habe, in die sie trotz starken Läutens hineingelaufen sei, da sie sehr schwerhörig war. Damals soll sich die alte Frau einen Bruch des linken Ober- und des rechten Unterarmes zugezogen haben. Bei der Einlieferung ins Krankenhaus und Untersuchung am 25.11.19 war also, wie erwähnt, die Verunglückte noch bewußtlos und reagierte nicht auf Anruf etc.

Im Laufe des Tages trat hin und wieder Erbrechen auf. Aus Mund, Nase und Ohren blutete die Patientin nicht. Außer einer größeren, teigweichen Schwellung am Hinterkopf war ein krankhafter Befund am Kopfe nicht zu erheben.

Die Patientin war bis zum 29. 11. 19 bewußtlos, an welchem Tage sie ihren Namen angeben konnte; jedoch war eine weitere Verständigung mit ihr nicht möglich.

Am 31. 11. trat eine Verschlechterung ihres Zustandes ein; sie war wieder ganz benommen und die Herztätigkeit nahm ab. Ob Anzeichen eines Druckpulses vorhanden waren, kann ich leider nicht angeben, da durch einen unglücklichen Zufall die Fieberkurve, in die ja auch die Pulszahl eingetragen wurde, nicht mehr auffindbar ist.

Am 1. 12. 19 abends 7 Uhr verschied die Patientin.

Klinische Diagnose:

Commotio cerebri infolge eines Falles auf den Hinterkopf; Myodegeneratio cordis.

Anatomische Diagnose: (Pathologisches Institut des Krankenhauses Schwabing-München; Leiter: Professor Oberndorfer.) (S. 671/19). Ausgedehntes cavernöses Haemangiom an der rechten Seite des Schädeldaches mit Auftreibung des Schädels, Absprengung des inneren Teiles dieser aus Spongiosa entwickelten Geschwulst und Verlagerung des abgesprengten Teiles in ein ausgedehntes Durahaematom.

Ausgedehnte Blutungen in die weichen Häute und in die Innenfläche der Dura mater des Gehirns im Bereich der Frontallappen, des rechten Schläfenlappens, der Spitze der Hinterhauptslappen und der Oberfläche des Kleinhirns, mit oberflächlicher Zertrümmerung der Hirnsubstanz an diesen Stellen nach Trauma.

Geringe Hypertrophie und Dilatation des linken Ventrikels, geringgradige Verfettung am Endocard des linken Ventrikels.

Cholelithiasis.

Nephosclerose beiderseits. Peripher zunehmende Atheroseclerose. Lungenemphysem.

Die Sektion am 4. 12. 1919 ergab folgenden Befund:

In der Kopfschwarten finden sich besonders rechts starke Blutungen. In der Gegend des rechten Stirn- und Scheitellappens, an der Grenze zwischen beiden findet sich eine

nicht ganz handtellergroße Vorwölbung des Schädelknochens. Diese Vorwölbung erscheint im Vergleich zu der weißen Farbe des Schädels grauweißlich gesprenkelt, mit größeren und kleineren Rissen versehen. Der Vorwölbung auf der Außenseite entspricht eine gleiche Vorwölbung auf der Innenseite des Schädels. Hier ist die Substanz des Knochens außerordentlich porös, weitmaschig. Nach hinten zu fehlen die Spongiosabälkchen, die Lücke wird durch ein schwammiges Gewebe ersetzt. Im Ganzen erscheint der veränderte Knochen gegen die umgebenden Knochen viel weicher zu sein. Die Außenfläche der Dura mater zeigt dieser Knochenveränderung entsprechend eine dicke, graurötliche, fest anhaftende Auflagerung, in der festere Bestandteile, offenbar Knochenbälkchen enthalten sind. Es macht den Eindruck, daß die oben erwähnte Knochenlücke durch Absprengung der veränderten, der Tabula vitrea angehörigen Teile entstanden ist. An der symmetrischen linkenSeite des Schädels findet sich ohne Hervorwölbung in einer Ausdehnung von Markstückgröße eine gleiche, graubräunlich gesprenkelte, stark poröse Veränderung des Knochens, die sowohl auf der Außen- wie auf der Innenseite vorhanden ist, aber sonst keinerlei Veränderungen aufweist. Am Gehirn findet sich entsprechend der Vorwölbung der Knochenstelle auf der Innenseite des Schädels eine gleich große, entsprechende Eindellung. In den weichen Häuten der Stirn- und auf der rechten Seite des Schläfenlappens finden sich reichliche, geronnene, blutige Massen. Auch die Schädelbasis ist im Bereich der der rechten mittleren und der hinteren Schädelgrube mit geronnenem Blute ausgefüllt. Das Gehirn selbst zeigt im Bereiche der Frontallappen, der Unterfläche des rechten Schläfenlappens und der Hinterhauptlappen frischere und oberflächliche, blutige Zertrümmerung.

Der übrige Sektionsbefund bietet außer den in der Diagnose erwähnten Befunden keine Besonderheiten.

Das macerierte Präparat (ein photographisches Bild seiner Außenfläche gebe ich bei) zeigt ein ziemlich sklerosiertes Schädeldach, dessen Diploe fast ganz verschwunden ist. Im hinteren Teil der rechten Stirnbeinschuppe, übergreifend auf den vorderen Teil des Scheitelbeins, also die Quernaht überschreitend, die medial von der Geschwulst noch erhalten ist, findet sich eine schwammförmige Knochenwucherung von

Kinderhandtellergröße, von filigranartigem Aussehen. Diese poröse Knochenwucherung hat annähernd fächerförmigen Bau, das heißt die Poren sind größten Teils senkrecht zur Schädelfläche orientiert und streben nach außen in leichtem Grade fächerförmig auseinander. An den Rändern bedeckt dünnste, vielfach von feinsten Poren durchbrochene Knochenschichte die in den centralen Teilen weit offenen, also nicht gedeckten Räume. Auf der Innenseite wölbt sich die Geschwulst ebenfalls kleinhandtellergroß vor. Die Spongiosaräume sind hier etwas enger, die Bälkchen und dünnen Knochenwände der Geschwulst dichter. An der Peripherie unterminiert die Knochengeschwulst den anliegenden Knochen, dessen äußere und innere Schichte oberflächlich intact ist.

An der symmetrischen Seite der linken Frontalschuppe findet sich an der Außenseite des Schädels eine stärkere, wurmförmige Rillung des Knochens in Zweimarkstückausdehnung. Auf der Tabula vitrea sieht man in diesem Bereiche wurmstichige Beschaffenheit in Zwei-Pfennigstückgröße. Die vorderen Teile der beiden Frontaliainnenflächen zeigen flache und etwas gewulstete Exostosen. Die noch erkennbaren Nähte sind verknöchert. Eine Stückchenherausnahme zur mikroskopischen Untersuchung wurde zur Schonung des macerierten Präparates nicht gemacht. Es handelt sich aber unzweifelhaft um eine kavernöses Haemangiom. Beweisend hiefür ist neben dem makroskopischen Befunde die völlige Gleichheit des Aussehens mit dem nachher zu beschreibenden Fall und den bisher bekannten Fällen von Kavernomen des Schädeldaches.

Obwohl Knochenkavernome gutartige Geschwülste sind, können sie doch durch ihren Sitz und ihre Ausdehnung manchmal sehr starke Beschwerden machen, wie aus den vorhin erwähnten Fällen ersichtlich ist. Ob auch in diesem Falle Kopfschmerzen oder sonstige Beschwerden bestanden hatten, kann ich leider nicht angeben, da die Patientin ja keine Angaben mehr machen konnte und auch anscheinend ihre Tochter keine diesbezüglichen Aeußerungen machte.

Eines jedoch steht fest: in diesem Falle war das ausgedehnte Kavernom auf der rechten Seite des Schädeldaches durch Zertrümmerung seines weitmaschigen Knochengerüstwerkes der Innenfläche Ursache einer stärkeren Blutung der

Kopfschwarte und auf der Außenfläche der Dura und so zweifellos einer der Hauptgründe des cerebralen Todes.

Beim zweiten hier zu beschreibenden Kavernom des Schädeldaches handelt es sich um eine 50jährige Oberin Fr. M. N., die seit 1930 bei Herrn Dr. Ehrhardt, Facharzt für Chirurgie in München, in Behandlung stand.

Herr Dr. Ehrhardt hatte die Güte mir die Krankengeschichte und die Röntgenbilder zur Verfügung zu stellen, wofür ich ihm sehr dankbar bin.

Die 50jährige Patientin fiel vor 39 Jahren von einer 6 m hohen Scheune herunter auf die rechte Seite des Körpers und auf die rechte Seite des Hinterkopfes und war kurze Zeit bewußtlos. Seit 8 Jahren bemerkte sie das Auftreten einer Geschwulst am rechten Scheitelbein, die zunächst keine Beschwerden machte. Später traten zunehmendes Sausen und Kopfschmerzen auf, die immer unerträglicher wurden; besonders in den letzten zwei Jahren trat eine bedeutende Verschlimmerung ein.

Am 25. 11. 30 kommt die Patientin wieder in die Sprechstunde von Herrn Dr. Ehrhardt. Sie klagt über stärkste Kopfschmerzen; ihr unruhiger Blick fällt auf.

Am rechten Scheitelbein befindet sich eine 4:5 cm aufsitzende, 1,5 cm hohe, knochenharte, platte Geschwulst, die ohne Rand sich aus dem Scheitelbein erhebt. Die Weichteile sind auf ihr verschieblich. Auffallend ist die nur geringe Druck- gegen die große Klopfempfindlichkeit. Die Untersuchung des Augenhintergrundes liefert normalen Befund. Die Zahl der Pulsschläge beträgt pro Minute 58—64, wodurch vielleicht schon ein Druckpuls angedeutet ist.

Der Puls ist mäßig hart und regelmäßig; der Blutdruck beträgt 155. Die Reflexe und die Sensibilität zeigen keinen krankhaften Befund.

Alte spezifische Prozesse in der linken Lungenspitze.

Die Herztöne sind leise und unrein. Die übrigen Organe sind ohne krankhaften Befund.

Die Röntgenbilder zeigen eine den größten Teil des rechten Scheitelbeines einnehmende wabige Geschwulst, die an der äußeren, fühlbaren Verdickung zarte Knochenbälkchen aufweist. An der Innenfläche des Schädels greift, sie anschei-

nend auf die Schläfenbeinschuppe über, springt jedenfalls vor und komprimiert so das Gehirn.

An Weihnachten 1930 traten Ohnmachten und unerträgliches Klopfen im Kopfe auf.

Die Patientin kam am 25. 1. 31 auf dringendes Anraten von Herrn Dr. Ehrhardt hin in seine Klinik um sich die Geschwulst durch einen operativen Eingriff entfernen zu lassen.

Am 27. 1. 31 wurde die Operation in Narcophin-Skopolamin-Perkainbetäubung ausgeführt.

Es wurde ein Lappenschnitt mit vorderer Basis angelegt und der Knochen in Handtellergröße freigelegt. Dann wurde ein $9^1/_2 : 7^1/_2$ cm großes Stück aus dem Scheitelbein und Schläfenbein ausgeschnitten. Dabei trat eine sehr starke Blutung, besonders aus dem Innenstück wegen Gefäßversorgung des Tumors von der Dura, auf. Bei der Entfernung des unteren Teiles des Knochenstückes riß die Dura etwas ein und wurde wieder genäht.

Die Pulszahl beträgt nach diesem operativen Eingriff 120 pro Minute. (Ob diese erhöhte Pulszahl auf die Entlastung des Gehirns oder auf den großen Blutverlust zurückzuführen ist, ist kaum zu unterscheiden.)

Am 30. 1. 31 tritt eine Embolie auf und die Patientin sieht ganz cyanotisch und verfallen aus.

Am 5. 2. 31 werden die Nähte entfernt. Die Wunde ist per priman verheilt. Der Patientin geht es gut, die Kopfschmerzen sind fast ganz verschwunden und treten nur zeitweise in weit verringertem Maße auf. Pulszahl pro Minute 100.

Am 18. 3. 31 wurde die Patientin beschwerdefrei aus der Klinik entlassen. Das herausgenommene Knochenstück wurde ins pathologische Institut des Krankenhauses München-Schwabing (Einl. 152/31) eingesandt und zeigt folgendes makroskopisches Bild:

Im rechten Scheitelbein liegt eine sich 13 mm über das Niveau des übrigen Knochens erhebende, halbkugelartig vortretende Knochengeschwulst, die sich von der Umgebung scharf abhebt und schwammartige Struktur zeigt. Ihr Durchmesser beträgt 45 mm und die Dicke des Schädels an dieser Stelle 25 mm, während sie sonst 7 mm beträgt. Auf der Innenseite des Schädels an dieser Stelle sieht man neben einer

flachen Vorwölbung starke Verdünnung der Tabula vitrea mit starker Porosität. An mehreren Stellen ist die Tabula vitrea lückenartig durchbrochen, vielfach durchscheinend. Diese schwammartige Veränderung des Knochens setzt sich nach unten allmählich in eine ungefähr Zweimarkstück große, nach innen sich vorwölbende, starke Verdickung des Schädeldaches fort, die im Gegensatz zu dem schwammartigen Teile größten Teils kompakt ist. Die poröse Beschaffenheit setzt sich nur auf die oberflächlichen Schichten der Tabula externa in geringer Ausdehnung fort.

In frischem Zustande zeigte diese Geschwulst graurötliche Farbe.

Die Schnitte zeigen folgendes mikroskopisches Bild:

In den erweiterten Markräumen findet sich nur an einigen Stellen myeloisches Markgewebe; meist ist es lockeres, zellarmes Bindegewebe, das die erweiterten Spongiosaräume zum Teil ausfüllt. In diesem faserigen Bindegewebe liegen große Bluträume offenbar außerordentlich erweiterte Kapillaren, die mit flachen Endothelzellen ausgekleidet sind. Daneben finden sich auch weite dünnwandige Gefäße von etwas dickerer Wand, die sich aber auch auf eine oder zwei Zellagen außerhalb der Endothelschichte beschränken. Im Gegensatz zu Makrycostas, Töpfer, Erös und anderen sah ich Fettgewebe in den Markräumen nur an einer Stelle, während statt dessen, wie erwähnt, faseriges Bindegewebe vorhanden war.

Das macerierte Präparat zeigt die schwammartige Veränderung des Knochens noch deutlicher. Die Außenfläche des Knochens zeigt ein weitmaschiges, von dünnen Knochenwänden in den einzelnen Maschen umgebenes, nach außen offenes Gerüstwerk, dessen Porositäten parallel und senkrecht zur Knochenoberfläche geordnet sind, im gewissen Sinne ein fächerförmiges Auseinanderstreben zeigen. Am größten und weitesten sind die Zwischenbalkenräume im vorderen Teil der Veränderung. An der Tabula vitrea ist die vorgebuchtete Knochenwand sehr stark verdünnt und unregelmäßig, löcherig, wie zerfressen aussehend. Die große Aehnlichkeit dieses Präparates mit dem vorhin beschriebenen ist unverkennbar. (Ich gebe auch davon zwei photographische Bilder bei.) Die Knochenbälkchen der Geschwulst haben dieselbe Farbe wie die normale Umgebung, ebenso die Innenfläche der Geschwulst,

welche, wie erwähnt, von mehreren Durchlöcherungen durchbohrt ist. Anscheinend stellen dieselben die Kanäle dar, in denen die Gefäße von der Dura zur Knochengeschwulst zogen und aus denen, wie erwähnt, die Patientin bei der Lostrennung des Knochenstückes stark blutete.

Schon aus dem makroskopischen Aussehen allein konnte man die Diagnose Kavernom stellen. Das mikroskopische Bild beweist die Richtigkeit dieser Auffassung.

Im Gegensatz zu Erös und Makrycostas wurden keine Osteoklasten und Osteoblastensäume gesehen, die als Zeichen lebhaften Ab- und Anbau zu deuten sind. Anscheinend vollzog sich der Prozeß des Knochenan- und Abbaues in diesem Falle ganz außerordentlich langsam.

Bemerkenswert ist, daß in beiden von uns beschriebenen Fällen in der Vorgeschichte ein Trauma erwähnt ist. Im Falle 1 erfährt man, daß die Frau ein Jahr vor dem tötlichen Unfall in einen Wagen hineingelaufen, gestürzt sei und sich Frakturen der Arme zugezogen habe; im Falle 2 erfährt man, daß die Patientin vor 39 Jahren von einer Scheune fiel und zwar auf die rechte Seite und auf den rechten Hinterkopf stürzte und kurze Zeit bewußtlos war. In keinem der beiden Fälle weisen Angaben darauf hin, daß damals am Schädel eine stärkere Blutung oder eine Fraktur oder eine Verletzung vorgelegen war und daß im Anschluß an sie die Geschwulst zu entstehen begann. Immerhin sind diese Traumen der Vorgeschichte zu erwähnen, weil das Entstehen von Haemangionen nach Trauma schon öfters beschrieben wurde. Man könnte sich dasselbe vielleicht so erklären: durch das Trauma hat eine Zerreißung von Gewebe mit Blutungen in und um dasselbe stattgefunden. Bei der Organisation dieses verletzten Gebietes, die mit Gefäßneubildung einhergeht, ist vielleicht diese über das eigentliche Ziel hinausgeschossen. Vielleicht ist dieses Darüberhinausschießen über das Ziel schon ein Zeichen von Minderwertigkeit, die sich dann in der mangelnden Widerstandskraft der Kapillaren gegen den Blutdruck noch weiter zeigt und zu starker Dilatation, wie wir sie beim Kavernom sehen, führt.

Sicherlich besteht bei den betroffenen Individuen eine gewisse Disposition zur Entwicklung von Kavernomen. Diese Wahrscheinlichkeit geht schon daraus hervor, daß sie gern multipel auftreten.

Bemerkt sei, daß es sich in unseren beiden Fällen um ältere Frauen gehandelt hat, was wieder in die Beobachtung paßt, daß mehr Frauen als Männer von Haemangiomen befallen werden.

Das hauptsächlichste klinische Symptom eines größeren Kavernoms des Schädeldaches können, wie besonders aus unserem zweiten Fall zu ersehen ist, Kopfschmerzen sein, die sich bis zur Unerträglichkeit steigern können, ferner andere cerebrale Erscheinungen. Dies klare Krankheitsbild macht unseren zweiten Fall besonders bemerkenswert, auch wegen des vollen Erfolges der Totalexstirpation der Geschwulst; denn der Patientin geht es dauernd gut.

Zum Schlusse möchte ich noch Herrn Professor Dr. Oberndorfer für die Ueberlassung des Themas und Uebernahme des Referates danken.

Literatur-Verzeichnis:

Borst, Die Lehre von den Geschwülsten. Bd. I. Jahrgang 1902. S. 174.

Borst, Haemangiome, Patholog. Anatomie Bd. I. herausgeg. v. Aschoff. S. 669. Jahrgang 1911.

Erös, Multiples Haemangiom der Schädelknochen. Centralblatt für Pathologie. Bd. 43. S. 532. Jahrg. 1928.

Makrycostas, Über das Wirbelangiom,- lipom u.- osteom. Virchow Archiv Bd. 265. S. 259. Jahrg. 1927.

Muthmann, Über einen seltenen Fall von Gefäßgeschwulst der Wirbelsäule. Virchow Archiv 172. S. 324. Jahrgang 1903.

Schöne, 7. Supplement zu Zieglers Beiträgen zur patholg. Anatomie Jahrgang 1905. S. 685. „Über einen Fall von myelogenem Haemangiom des os occipit."

Töpfer, Zur Kenntnis der Wirbelangiome. Frankfurter Zeitung für Pathologie. Bd. 36. S. 341. Jahrg. 1928.

Zajaczkowski, Ein Fall vom Angioma cavernos, des Stirnbeins Centralblatt für Chirurgie 1901. Seite 507.

Lebenslauf.

Ich, Michael Lechner, bin geboren am 16. November 1904 als Sohn der Realitätenbesitzerseheleute Georg und Anna Lechner in Treffelstein, Bezirksamt Waldmünchen, Staat: Bayern. In Treffelstein besuchte ich 6 Jahre lang die Volksschule und kam 1916 ans Alte Gymnasium in Regensburg, das ich 8 Jahre lang besuchte. Im Jahre 1925 bestand ich am Humanistischen Neuen Gymnasium die Reifeprüfung. Ich studierte dann von 1925—1930 zehn Semester lang Medizin in München und bestand am 5. Juni 1930 das medizinische Staatsexamen. Vom 1. Juli bis 31. Dezember 1930 war ich als Medizinalpraktikant auf der inneren Abteilung des städtischen Krankenhauses Rosenheim tätig und seit 1. Februar 1931 auf der chirurgischen Abteilung des städtischen Krankenhauses München-Schwabing.

München, den 20. Juli 1931.

Michael Lechner.

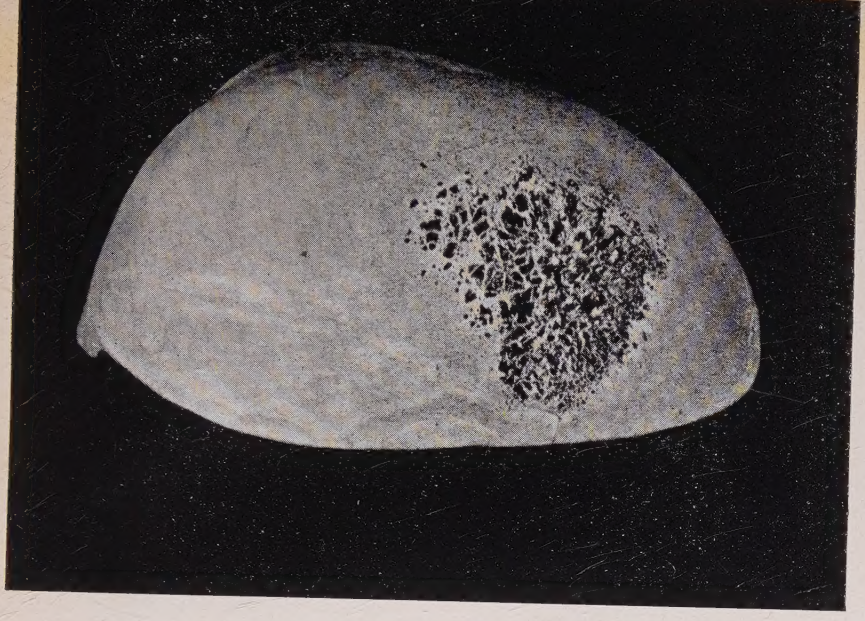

Fall 1.

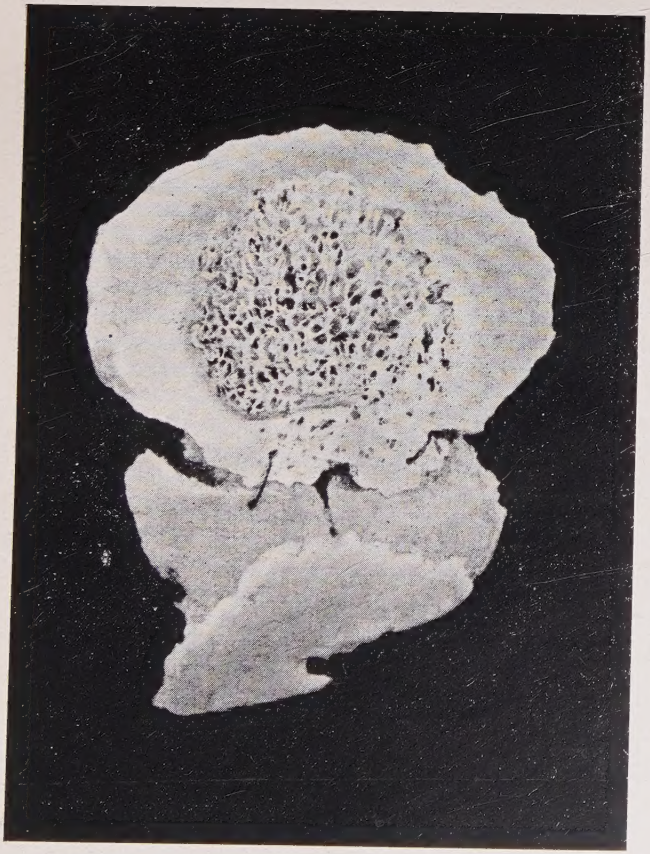

Fall 2; seitliche Aufnahme, d[illegible]

Fall 2: sagittale Aufnahme.